

Manejo del Tromboembolismo Pulmonar



15

Manejo del Tromboembolismo Pulmonar

15

I	Introducción	1
II	Puerta de Entrada al Protocolo	1
III	Valoración Inicial	1
	Anamnesis	
	Sintomatología	
	Exploración Física	
	Exploraciones Complementarias	
IV	Diagnóstico Diferencial	3
V	Actitud Terapéutica	3
	Medidas Generales (Atención Prehospitalaria Urgente)	
	Tratamiento Específico (Medio Hospitalario)	
VI	Criterios de Derivación Hospitalaria	4
	Anexo 1. Frecuencia de Síntomas del TEP	5
	Anexo 2. Frecuencia de Aparición de Signos Físicos del TEP	5
	Anexo 3. Signos y Síntomas de Presentación Clínica para Realizar un Diagnóstico Diferencial de TEP	6
	Anexo 4. Contraindicaciones Absolutas y Relativas para la Anticoagulación	7

Manejo del Tromboembolismo Pulmonar

I. Introducción

El Tromboembolismo Pulmonar (TEP), es una de las patologías más importantes de salud pública. Está asociado a una alta morbilidad y mortalidad y crea problemas diagnósticos importantes. Hecho este constatado por la baja frecuencia con que se diagnostica en la práctica clínica, en relación con la alta incidencia observada en estudios postmortem.

El TEP representa un fenómeno biológico complejo que va desde la generación de un trombo en un vaso venoso y su posterior desprendimiento, hasta la embolización en territorio arterial pulmonar. En un 95% de los casos el trombo procede de venas profundas de extremidades inferiores, y más raramente son émbolos constituidos por tumores, fibrina, líquido amniótico, aire, médula ósea o cuerpos extraños.

II. Puerta de Entrada al Protocolo

Todo paciente con sospecha de TEP.

III. Valoración Inicial

Anamnesis

- Antecedentes Familiares de enfermedades tromboembólicas.
- Antecedentes Personales incluyendo hábitos tóxicos: alcohol, tabaco, drogas, etc.
- Factores predisponentes:

La sospecha clínica de TEP surge ante un paciente que presenta un cuadro agudo o subagudo con alguno de los síntomas que a continuación veremos, sin otra causa que los justifique y esta sospecha se incrementa si se asocian factores predisponentes como los descritos a continuación.

Su falta no descarta la aparición de un TEP.

1. Consumo de anticonceptivos.
2. Prótesis valvulares mecánicas (anteriores a 1970).
3. Edad avanzada.
4. Inmovilización.
5. Neoplasias con compresión del sistema venoso profundo o por liberación de sustancias procoagulantes por parte de las células tumorales.
6. Éxtasis venoso por insuficiencia cardíaca o por insuficiencia venosa crónica.
7. Lesión por traumatismo, cirugía o parto.

Sintomatología

Las consecuencias sobre la respiración son:

1. Ineficacia de la ventilación (el pulmón está ventilado pero carece de riego sanguíneo).
2. Atelectasias que aparecen 2-24 horas después de la embolia pulmonar.
3. Aumento del gradiente de la PO₂ alveolo-arterial, generalmente acompañado de hipoxemia arterial.

Las consecuencias hemodinámicas pueden consistir en:

1. Hipertensión pulmonar.
2. Insuficiencia aguda del ventrículo derecho.
3. Disminución del gasto cardíaco.

Aunque a veces el TEP se presenta asintomático, el síntoma más frecuente por el que se acude a urgencias es la *disnea*, que casi siempre se acompaña de *dolor torácico pleurítico*. Si estos dos síntomas se acompañan de *hemoptisis* tenemos que pensar en un infarto pulmonar (TEP periférico). Pueden aparecer otros síntomas que se expresan en el Anexo 1.

Sospecharemos TEP masivo en caso de que se añadan a los síntomas anteriores el *colapso circulatorio y/o dolor anginoso*.

Exploración Física

- Toma de constantes: TA, FC, FR, T^a.
- Exploración física general, debiendo hacer especial hincapié en el examen cardiopulmonar y de extremidades inferiores. Los hallazgos de la exploración física pueden ser anónimos o negativos.
- Signos físicos: los signos más frecuentes son la taquipnea y la taquicardia. Otros síntomas se reflejan en el Anexo 2.

Exploraciones Complementarias

Ante la sospecha clínica de TEP, es preciso realizar un estudio complementario básico, con objeto de consolidar la sospecha diagnóstica inicial y realizar un diagnóstico diferencial adecuado.

Extrahospitalaria

ECG: es fundamental para descartar un IAM. La sospecha de TEP se refuerza cuando se producen cambios en el ECG de un paciente sin antecedentes de patología pulmonar o cardíaca. Es patológico en el 65% de los pacientes con hallazgos inespecíficos en la mayor parte de los casos (sobrecarga de ventrículo derecho, taquicardia sinusal, etc.).

Hospitalaria

- Hematimetría con fórmula y recuento leucocitario.
- Estudio de coagulación.

- Bioquímica sanguínea incluyendo glucosa, urea, creatinina, iones, CPK y AST.
- Gasometría arterial. Su normalidad no descarta el TEP, si bien es necesaria para establecer la indicación de oxigenoterapia.
- Radiografía de tórax. Proyecciones PA y L. Suele ser normal habitualmente, pero se debe hacer para descartar otras patologías.
- Gammagrafía pulmonar de perfusión. Técnica de alta sensibilidad que se utiliza como método para excluir el TEP.
- Otras exploraciones más complejas:
 - Gammagrafía de ventilación.
 - Arteriografía pulmonar selectiva (diagnóstico de certeza).
 - Angiografía digital.
 - Flebografía isotópica.
 - Pletismografía de impedancia.
 - Flebografía radiológica isotópica.
 - Ultrasonografía (Doppler).

IV. Diagnóstico Diferencial

Se realizará en función de los síntomas y signos de presentación clínica (Anexo 3).

V. Actitud Terapéutica

En *Prehospitalaria* se debe iniciar un tratamiento mientras se evacua al enfermo al Servicio Hospitalario de Urgencias más próximo.

Ante sospecha de TEP:

Medidas Generales

1. Administración de **Oxígeno** con Ventimask al 50%.
2. Canalización de una vía venosa periférica.
3. Analgesia: bolo de **Cloruro Mórfico** a dosis de 10 mg IV que se puede repetir cada 4-6 horas. Se prepara disolviendo 1 ampolla (1 cc = 10 mg) en 9 ml de suero fisiológico. Se administran si es necesario hasta 10 ml, a razón de bolos de 2 ml/min.
4. Optimización hemodinámica.

Una vez en el *Medio Hospitalario* continuaremos con:

Tratamiento Específico

- Se administra **Heparina Sódica** por vía IV en perfusión continua, comenzando con un bolo de 5.000 UI (50 mg) seguido de una perfusión continua a 1.000-2.000 UI /h (100 UI = 1 mg) con bomba de perfusión. Como alternativa se puede utilizar Heparina de bajo peso molecular a dosis de 1 mg/kg/12 horas vía subcutánea, que estudios recientes han demostrado como más eficaz y con menores efectos secundarios.
- Se realizarán controles midiendo el tiempo de tromboplastina parcial activado (TTPA) cada 4 – 8 horas, que deberá mantenerse entre 1,5-2,5 veces sobre control normal.

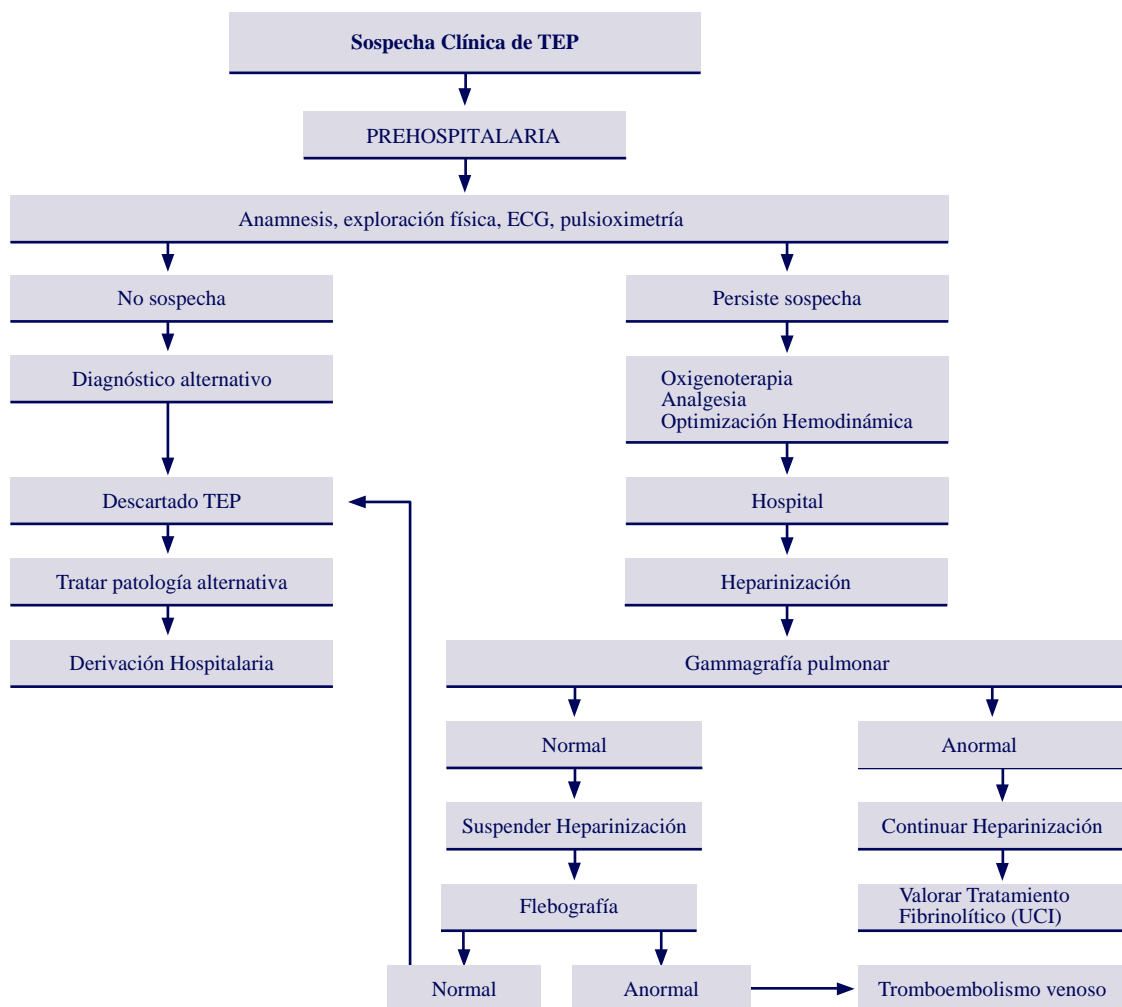
- La heparinización durará 7 días, iniciando 3 días antes de la suspensión de la heparina tratamiento con anticoagulación oral, completando con este 6 meses de anticoagulación.
- En caso de que se demuestre mediante gammagrafía de perfusión pulmonar la no existencia de TEP se suspenderá la administración de heparina.
- Tratamiento fibrinolítico: se realiza con *Estreptoquinasa* o con *Uroquinasa* y está indicado en:
 - Embolismo masivo.
 - Compromiso hemodinámico grave.

Se realizará en UCI y tras diagnóstico de certeza mediante arteriografía pulmonar.

VI. Criterios de Derivación Hospitalaria

Todo paciente con sospecha de TEP deberá ser remitido al Hospital, trasladado en unidad de SVA con MÉDICO y/o DUE.

DIAGRAMA 19 MANEJO DEL PACIENTE CON TEP



ANEXO I

Frecuencia de Síntomas del TEP

SINTOMAS	PORCENTAJE
Disnea	84
Dolor pleurítico	76
Inquietud, sensación de gravedad	63
Tos	50
Dolor de pantorrilla	39
Sudoración	36
Hemoptisis	28
Dolor no pleurítico	17
Síncope	13
Palpitaciones	10
Dolor anginoso	1
Disnea y dolor pleurítico	40
Disnea, dolor pleurítico y hemoptisis	22

ANEXO II

Frecuencia de Aparición de Signos Físicos del TEP

SIGNOS	PORCENTAJE
Taquipnea (>20 rpm)	85
Taquicardia (>100 lpm)	58
Aumento del 2º tono pulmonar	57
Estertores pulmonares	56
Fiebre (> 37,5 ° C)	50
Signos de TVP *	41
Roce pleural	18
Cianosis	18
Hepatomegalia	10
Reflujo hepatoyugular	5

*TVP: Trombosis Venosa Profunda. Los signos clínicos diagnósticos son el dolor espontáneo y a la palpación de la extremidad, edema del miembro, aumento de la temperatura y color rojo púrpura o cianótico de la piel. El signo de Homan (dolor en la pantorrilla tras la dorsiflexión pasiva del pie), es tan conocido como inespecífico.

ANEXO III

Signos y Síntomas de Presentación Clínica para Realizar un Diagnóstico Diferencial de TEP

Dolor Torácico

- Dolor osteomuscular.
- Dolor coronario.
- Neumotórax.
- Pericarditis.
- Pleuritis.
- Neumonía.
- Disección aórtica.
- Dolor esofágico.

Disnea

- Obstrucción bronquial aguda/crónica agudizada.
- EAP.
- Atelectasia.
- Neumotórax.
- Neumonía.

Hemoptisis

- Carcinoma bronquial.
- TBC.
- Estenosis mitral.
- Bronquitis aguda.
- Neumonía.

Shock:

- IAM.
- Taponamiento pericárdico.
- Neumotórax a tensión.
- Hipovolemia.
- Sepsis.

ANEXO IV

Contraindicaciones Absolutas y Relativas para la Anticoagulación

Absolutas

1. Úlcera péptica activa.
2. Lesión visceral o intracraneal.
3. Fenómenos hemorrágicos activos.
4. Tensión arterial diastólica $> \text{ó} = 120$ mmHg.
5. Endocarditis bacteriana y pericarditis.
6. Cirugía SNC en 7 últimos días.
7. Nefropatía severa.

Relativas

1. Hernia de hiato.
2. Hepatopatía crónica.
3. Trastornos de coagulación sin hemorragia.
4. Ulcus péptico antiguo.
5. Rectocolitis hemorrágica no activa.

